NLBC 家畜衛生通信　第 16 号　令和4年6月
執筆担当:茨城牧場　業務課

茨城牧場における種雄豚・繁殖雌豚の採血方法について

1　始めに

茨城牧場では、毎月一定数の豚から採血し、オーエスキー病や PRRS の抗体検査を実施しています。本検査の実施により、当場の豚群にこれら疾病が侵入していないことを確認するとともに、農場が清浄な状態であることを対外的に保証しています。

また、豚の採血方法については、頸部静脈から行う一般的な方法（以下「頸部採血法」という。）がありますが、鼻保定をする必要があり、成豚特に種雄豚の場合、力が強く、個体によっては気性が荒い、牙が生えているなどの理由で危険を伴います。

そのため当場では、種雄豚や繁殖雌豚の場合、尾部（尾動脈又は尾静脈）から採血しています（以下「尾部採血法」という。）。尾部採血法については、少しコツが必要であり、頸部採血法に比べて慣れるまでに時間がかかるものの、複数名による保定の必要が無いこと、採血者が豚の真横に位置する必要がなく牙が当たる可能性が低いこと、豚が向かってきたときに逃げる余裕があることから、頸部採血法に比べて安全性が高く、労災リスクが小さいというメリットがあります。また、豚を強く拘束しませんし、急所である鼻に痛みを与えないので、アニマルウェルフェアへの配慮というメリットもあると考えられます。

2　尾部採血法の手順

(1) 注射針と採血管

当場では、太さ 21G、刃形 R・B、長さ 5/8 インチの注射針とプレーンの採血管を使用しています（写真1）。

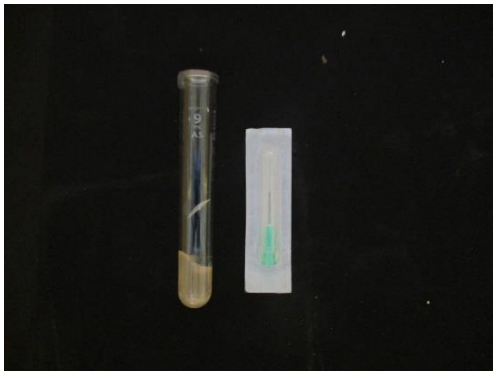

写真1（当場で使用する採血管と注射針）

(2) 穿刺

まず豚に少量の飼料を給与します。豚が飼料の採食に夢中になっている間に（写真2）豚の尾を持ち上げて（写真3）、尾の腹側を触ると（写真4）骨と骨の間に柔らかい部分がありますので、消毒の上そこに向かって注射針を垂直に穿刺します（写真5）。

写真2（豚へ飼料給与）

写真3（尾を挙上）

写真4（椎間の柔らかい部分を触知）

写真5（注射針を穿刺）

（3）血液の回収

穿刺した瞬間に痛がって後ろに下がる豚や動く豚がいますので、豚の動きに気を付けながら、豚が落ち着くまでしばらく待ちます。

豚が落ち着いたら、注射針を少し抜くなどして注射針から血液が滴り落ちてくる場所を探ります。尾静脈の場合、ポタポタと血液が垂れてきますし、尾動脈の場合は勢いよく血液が噴出してきます。

いずれの場合も、蓋をはがした採血管に血液を受け回収し（写真6）、必要量が採取できたら注射針を抜いて止血し、採血管にパラフィルム等でカバーします。

注射針から全く血液が滴り落ちてこない場合、針を回したり、刺入の深さを変えたりし、それでも血液が出ない場合は一度注射針を抜いて、もう一度刺し直します。あるいは、別の椎間に刺入します。

写真6（採血管に血液を受け回収）

（4）その他

当場では、7か月齢程度以上の成豚に尾部採血法を適用しています。7か月齢未満の豚の場合、動きが素早いうえに尾部の血管が細く、穿刺などに手間取るため、頸部採血法

の方が短時間で済みます。

また、成豚でも、個体によっては注射針を穿刺するたびに激しく動くなどの理由で尾部から採血できず、最終的に頸部採血法に変更することもあります。

3 まとめ

疾病検査において、採血は基本的かつ不可欠な手技ですが、豚は血管が目視できる場所が限られていることから、採血が難しい家畜だと言われています。

こうした豚の特性を踏まえつつ、複数の採血方法をマスターして適宜使い分けられることは、採血者のケガ防止やアニマルウェルフェアへの配慮としても有効であることに加え、検査に対する心理的なハードルが下がり積極的な対応をとることができるという面からも、重要であると考えています。

なお、今回御紹介した採血方法については、無菌的ではなく落下細菌等の混入も考えられますが、当場で実施している抗体検査において特段の支障はありません。

以上御紹介した採血方法が、養豚関係者の参考になれば幸いです。

（以上）